肺吸虫の卵管壁異所寄生例

細川修治　竹内清海　森田健規知
山口県立医科大学病理学教室

（昭和 31 年 11 月 16 日　受領）

肺吸虫は元来肺臓の寄生虫であるが，異所寄生例が比較的多数であつて，従来報告された異所寄生例は208 例以上の多数である。寄生部位は脳，眼窩，眼検，大網，腹膜，腸間膜，腸壁，体表，膀胱，心嚢，肋膜，胸腔，肝臓，上行大動脈周辺，脊髄硬膜等である。本虫は寄生局所に虫結節或は卵結節を形成するため結核結節或は腫瘍と誤られる場合が多い。今回卵管部の腫瘤の検査に当り，偶然にも肺吸虫の異所寄生を認めたので報告し，異所寄生例中に更に 1 例追加する。

症例　患者　27才♀　韓国人　臨床診断　骨盤腹膜炎左附属器が大網と塊状の癒着を営みその一部を剔出す。（手術山口県小郡町田村病院）

剔出標本　卵管膨大の卵巣側に3.0 ×1.7 cm大で重量約 3 g の卵巣形の腫瘤があり，これが卵管の被膜と同一の被膜に包まれその表面は粟粒結核結節の如き灰白色の半米粒大から粟粒大の多数の結節がある。色調は卵管禾が灰白色を呈し，膨隆部は灰白黄色か或は暗赤色を呈し，粟粒大結節は特に細血管は充盈す。割面では卵管膨大の卵巣側の壁に接して小指頭大の汚穢褐色の壊死巣があり，黄褐色及び白色の被膜により囲まれており，卵管を圧迫す。この病巣に接して示指頭大の同様壊死巣並びに米粒大乃至半米粒大，粟粒大の壊死巣が点々散在す。病巣は黄褐色の組織に包まれ，その外周は灰白黄色の組織にて包まれている。大きい壊死巣内には大豆大の灰白色の虫体 1 隻を容れるも，已に変形し外皮は浸軟されている。

組織学的所見　卵管粘膜面は殆んど正常であるが，部位により圧迫されて萎縮に陥る。卵管に接して壊死巣があり，中央に虫体 1 隻を認め周辺には変形した褐色の卵殻がある。壊死巣内にはシャルコ・ライデン結晶体は全標本中 1 ケを見出したに過ぎない。其他にエオジン顆粒と同様な色調の極めて粗大顆粒が細胞外及び組織球胞体内に認められる。壊死巣外周には肉芽組織形成があり，線維化像が著明で且つ硝子様化が認められる。外側には好酸球，プラズマ細胞の浸潤が著明である。肉芽内にはヘモジデリン沈着が認められる。他の病巣も大体類似の所見である。又多数の粟粒大の卵結節がある。即ち中央に壊死巣か卵か異物巨細胞があり，その周には類上皮細胞が並び更に外周には線維細胞が環状に並ぶ定形的な卵結節である。卵は褐色か或は殆んど無色の変化した卵殻のみであるが逆卵型を呈し，一側には小蓋を有する卵で，大さは13ケの平均0.068 ×0.04mmであつて肺吸虫と略々同大である。喀痰内の卵の平均より稍々小さいが形態，卵殻等からウ肺吸虫卵と確信する。虫体は壊死巣内に埋没してあつた関係で浸軟されていたが，その皮棘はウ肺吸虫は特有な小棘を認めた。随つて本腫瘤は卵管内の肺吸虫異所寄生による肉芽腫と診断した。

第 1 表　異所寄生部位

部位	例数
中枢神経系	105
眼窩及び眼瞼	12
心嚢	1
上行大動脈周辺	1
肋膜炎及び膿胸	16
大網，腹膜，腸間膜，腸壁	36
肝臓	6
腎周囲及び副腎	1
膀胱	1
卵管壁著者例	1
体表嚢腫（皮下，腹壁，筋，陰嚢）	28
計	208

第 2 表　卵の大きさ

	76.5 × 45 μ
	76.5 × 40.5
	58.5 × 54
	81 × 45
	58.5 × 45
	54 × 40.5
	72 × 36
	58.5 × 36
	63 × 45
	63 × 36
	54 × 49
	67.5 × 36
	81 × 54
平均	68.0×40.5μ

考　察

本例は虫体が卵管粘膜下組織に迷入して小腫瘤形成した例で其の表面の状態から結核結節が疑はれた例で，従

Shuji Hosokawa, Kiyomi Takeuchi & Kenkichi Morita: One case of heterotopic parasitism of lung-fluke in the oviduct (Department of Pathology, Yamaguchi Medical School, Ube, Yamaguchi)

第1図 肺吸虫卵管壁迷入

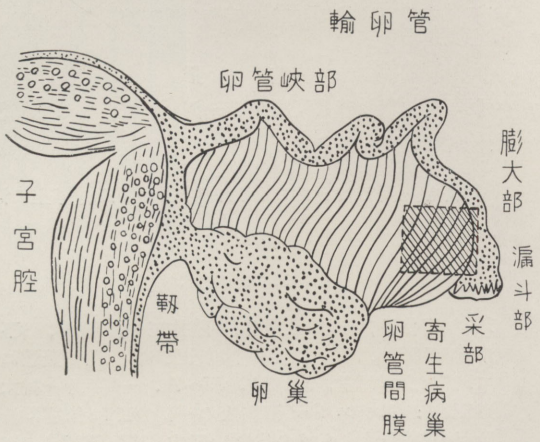

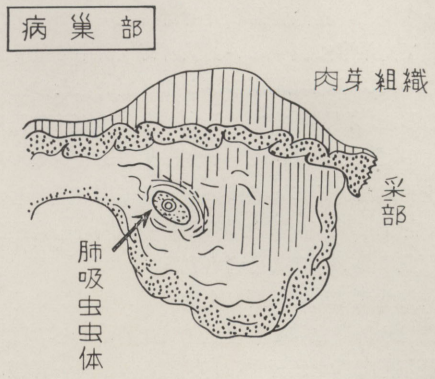

写真1 異所寄生部 表面

↑ 灰白色粟粒大結節

写真2 割 面

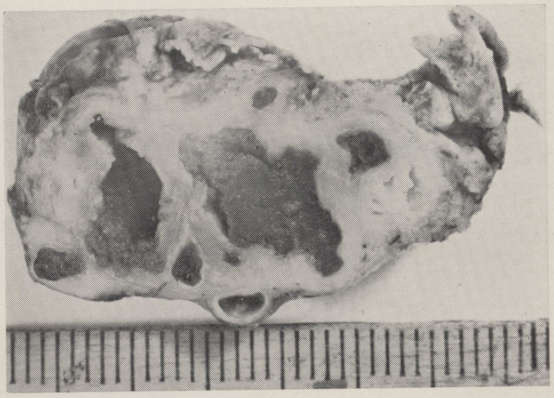

大小の病巣 汚穢暗褐色壊死物質を容れる

写真3 粟粒大卵結節

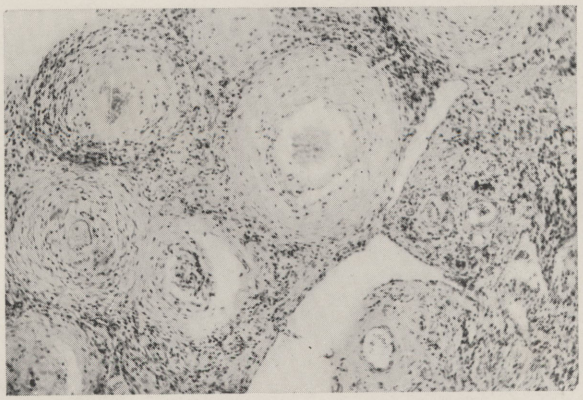

の異所寄生例204 例中では稀有な例である。肺吸虫の異所寄生は決して稀ではなく，脳の105 例次いで腹部内が36例，体表28，其他各部の異所寄生例があるが未だ卵管寄生して病巣形成例はない。異所寄生例中で統計上脳に多くなつているのは細川の言の如く脳ではその症状が重篤であるため医治を求める場合が多いのでその発見率も多いものであり，復部では自覚症状がそれ程激しくない関係上見逃されることが多い故，発見率が低いものであつて，詳細に検査すると腸間膜或は大網等に寄生する場合が可成り多いものと思考される。

異所寄生例に於て局所に虫体の発見されない例もあるが本例はウ肺吸虫体1隻検出された例である。肺吸虫は感染後組織間隙を爬行する習性ある故，屢々肝臓，腸間膜，大網，ヘルニア嚢内等に迷入する。本例も腹腔に出た幼虫が卵管壁に侵入し該部に虫結節を形成し更に卵結節形成したものである。肺吸虫寄生の場合虫結節或は卵結節を形成し，脳に於ては結核結節の如く乾酪化巣が中央に存し一見結核と誤れることがある。本症例も卵巣壁の病巣は粟粒結節と酷似していた。稍々大なる病巣では壊死巣が暗褐赤色を呈し，その周には厚い肉芽組織或は線維化した瘢痕組織が取り巻き，其部にヘモジデリン沈着による黄褐色帯が認められた。色素帯に近接して褐色の卵が認められた。以上の所見で開腹時には結核結節と誤られたのも当然であろう。

診断は術前に診断をつけることは困難である。胸部肺吸虫症が明かなる場合は肺吸虫の異所寄生が比較的多いことを念頭におき精査する様心掛くべきである。本虫蔓延地区及び韓国人の場合は肺吸虫症感染が可成り多いことを考慮し皮膚反応を実施して本虫感染の有無を精査する必要がある。

結　　語

肺吸虫の卵管壁異所寄生の一例を報告し併せて織組像と統計的観察を試みた。

材料を提供していたゞいた田村病院長田村博士に深謝を表す。

主要文献

1）細川修治，森田健規知，藤井正俊，森渉，下司孝磨（1957），脳肺吸症の臨床並びに病理組織像に就て，寄生虫学雑誌，6（2），55～74. —2）野々村太郎（1941）：肺ヂストマ脳寄生の一例（殊に脳脊髄液中Eosin 嗜好性白血球の出現）岡山，53（臨1），54～68. —3）廓宗波（1950）：臨床外科，5（12），592.

Summary

The patient, 27 year-old Korean female, was taken operation under the diagnosis of pelvioperitonitis.

A tubal tumor, 3 gm weight, caused by a worm cyst and numerous egg cysts due to *Paragonimus westermani* infection, was recognized.

This case was rare one in 208 hetrotopic parasitism in Japan.