

短 報

オーストラリア産輸入牛から分離し、実験室内で
継代に成功した単包虫について

中 尾 稔 大 西 健 児 久 津 見 晴 彦

(昭和61年4月2日受領)

Key words: *Echinococcus granulosus*, sterile hydatid, Australian cattle, isolation, Chinese hamster

最近、オーストラリアから生体のまま輸入される肉牛が増加しつつあり、屠畜検査で肝臓や肺などから無原頭節性の単包虫 (*Echinococcus granulosus*, sterile hydatid) がしばしば発見されている (Sasaki *et al.*, 1984; 三田ら, 1984; 東京都多摩食肉衛生検査所, 1984)。我々はこの未熟な包虫組織を実験動物の腹腔内へ移植し、新たな単包虫株を分離することに成功したので、その概要を報告する。

1984年11月、東京都多摩食肉衛生検査所においてオーストラリア産の肉牛 (去勢牛, 推定年齢2~3歳) から抽出した単包虫の寄生臓器 (肝臓, 肺, 心臓) を入手し、生のまま氷冷しつつ、実験室に持ち帰った。包虫は直径5~15 mm の小型のものが多く (Fig. 1), 内部は包虫液で満たされていた。ガラス板で圧平した数箇所の包虫組織を顕微鏡で観察したところ、原頭節は全く認められなかった。後日、組織標本を作成して、精査したが、包虫はクチクラ層と薄い胚細胞層から構成されており (Fig. 2), 繁殖胞や原頭節は存在しなかった。肺から得た包虫組織をハサミで細切し、この切片を滅菌したダルベッコ PBS (日水製薬) で洗浄して、3カ月齢の雄チャイニーズハムスター (*Cricetulus griseus*, CHA コロニー) 5頭の腹腔内へ外科的に移植した。飼育中2頭が死亡し、これらは検査できなかつたが、残りの3頭を移植後2カ月に剖検したところ、2頭は陰性であったが、1頭には直径4 mm の球形の包虫がひとつだけ腸間膜に癒着した状態で発育していた。これを摘出し、PBS に浸して、実体顕微鏡で透過光により観察したが、内部は無構

造であった。この包虫をハサミで2分割し、再び、3カ月齢の雄チャイニーズハムスター2頭の腹腔内へ外科的に移植した。飼育中1頭は死亡したが、残りの1頭は生存し、移植後14カ月に剖検した。腹腔内には直径8 mm に発育した球形の包虫がひとつだけ認められ (Fig. 3), これは周囲の臓器から完全に遊離していた。実体顕微鏡で包虫を観察すると、内壁には付着した繁殖胞が多数観察された (Fig. 4)。包虫をPBS中でピンセットにより引き裂くと、包虫液と共に繁殖胞や原頭節が遊離したが、包虫内部には娘胞は形成されていなかった。原頭節は形態的に完成し (Fig. 5), 活発に運動していた。継代2代目で初めて得られたこれらの原頭節は包虫壁などの他の包虫成分と共にチャイニーズハムスターの腹腔に接種しており、現在、経過観察中である。なお、単包虫が感染していたチャイニーズハムスターには脾腫やリンパ節の腫大はみられなかった。

家畜などから採取した単包虫の原頭節を実験動物の腹腔内に接種して、2次包虫症の実験モデルを作成することは以前から報告されている (Heath, 1970; Thompson, 1976; De Rycke and Pennoit-De Cooman, 1978)。しかし、単包虫の胚細胞層の移植では2次包虫は発育しないといわれており (Sweetman *et al.*, 1963), いままでこの方法が単包虫株の分離に応用された例はほとんどない。我々は多包虫症患者の無原頭節性の包虫組織からチャイニーズハムスターを用いて、多包虫株を分離することに成功した経験があり (Ohnishi *et al.*, 1985), 無原頭節性の単包虫でもその胚細胞層は好適な環境に移されれば、包虫組織形成能を発現すると想像していたが、今回の成功でこの仮説が実証された。

オーストラリアに分布する単包虫には、その生活環が羊と犬 (domestic cycle) で、またはカンガルーとディ

本研究は昭和60年度文部省科学研究費 (一般研究C, 課題番号60570168, 代表者: 久津見晴彦) の補助を受けた。

旭川医科大学寄生虫学教室

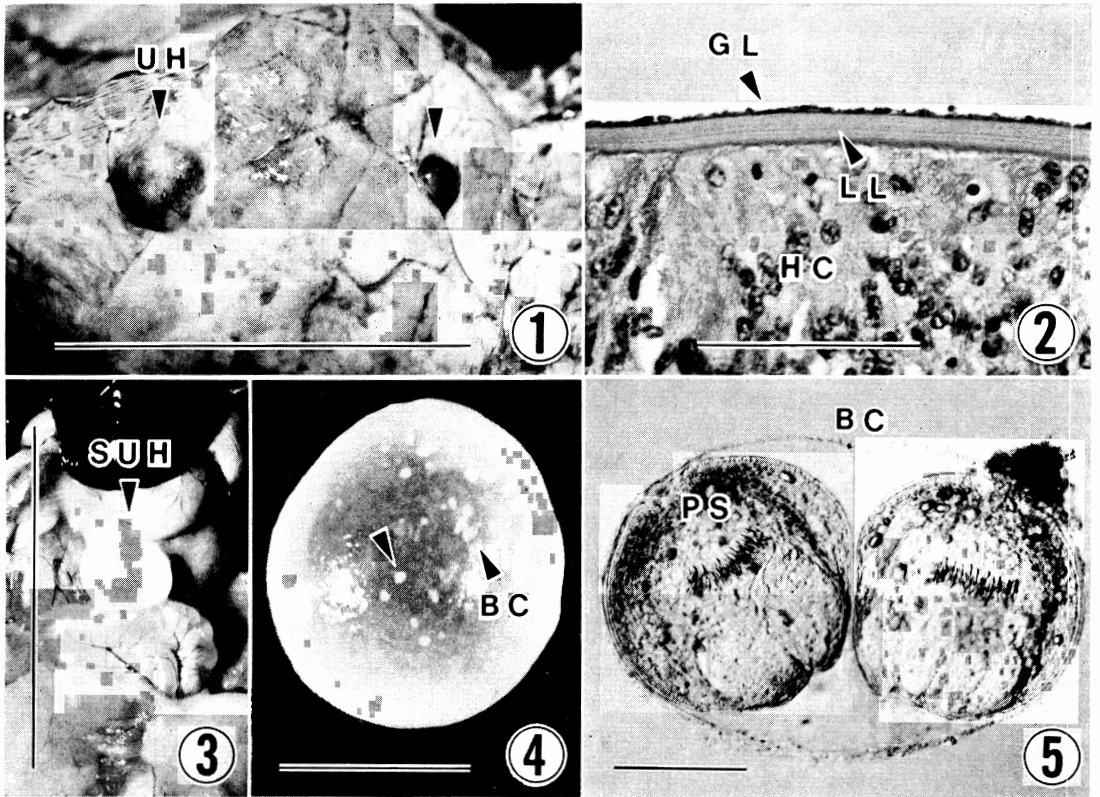


Fig. 1 Unilocular hydatid (UH) found in the lungs of naturally infected Australian cattle. Scale bar=5 cm.

Fig. 2 Histological specimen of unilocular hydatid in the cattle lungs. Germinal layer (GL), laminated layer (LL) and host components (HC). HE staining. Scale bar=100 μ m.

Fig. 3 Secondary unilocular hydatid (SUH) completely separated from intraperitoneal viscera of Chinese hamster. Scale bar=3 cm.

Fig. 4 Spherical cyst containing many brood capsules (BC). Scale bar=5 mm.

Fig. 5 Brood capsule (BC) and protoscolices (PS) recovered from the secondary unilocular hydatid. Scale bar=100 μ m.

ンゴ (sylvatic cycle) で維持されている系統が考えられており、さらに本土とタスマニア島には地理的に隔離された2系統の domestic cycle が存在するといわれている (Thompson and Kumaratilake, 1982; Kumaratilake and Thompson, 1982). 我々が分離した単包虫株がどのような系統に位置するのかは全く不明であり、今後、生物学的な特性についても詳細に検討していきたい。

単包虫寄生臓器の入手の便宜をはかっていただいた東京都多摩食肉衛生検査所 中嶋 誠氏と麻布大学獣医学部寄生虫学教室 板垣 博教授、およびチャイニーズハムスターを提供していただいた旭川医科大学生物学教室

美甘和哉教授に深謝いたします。

文 献

- 1) De Rycke, P.H. and Pennoit-De Cooman, E. (1978): Serial passages of larval *Echinococcus granulosus* from equine origin in mice. I. Infection with protoscolices. Z. Parasitenkd., 55, 229-234.
- 2) Heath, D.D. (1970): The development of *Echinococcus granulosus* larvae in laboratory animals. Parasitol., 60, 449-456.
- 3) Kumaratilake, L.M. and Thompson, R.C.A. (1982): Hydatidosis/echinococcosis in Australia. Helminthol. Abs. Series A, 51, 233-252.

- 4) 三田和正, 宇佐美宏典, 齊藤章暢, 長谷川 隆, 飯沼 亨, 小林一義, 長谷部浩三, 栗田吾郎, 天野光彦, 細川 修, 黒崎嘉子, 桧山 充, 渡辺昭宣 (1984): オーストラリア産輸入牛にみられた単包虫症について. 食品衛生研究, 34, 473-479.
- 5) Ohnishi, K., Nakao, M. and Kutsumi, H. (1985): Isolation of larval *Echinococcus multilocularis* by injection of infected human hepatic tissue homogenate into the Chinese hamster. Z. Parasitenkd., 71, 693-695.
- 6) Sasaki, Y., Kitagawa, H., Ishihara, K., Shimakura, S. and Inuma, H. (1984): Echinococcosis with lesions of some other diseases in beef cattle imported from Australia. Res. Bull. Fac. Agr. Gifu. Univ., 49: 259-267.
- 7) Sweatman, G.K., Robinson, R.G. and Manktelow, B.W. (1963): Comparative observations on the scolex and germinal membrane of *Echinococcus granulosus* as a source of secondary hydatid cysts. Am. J. Trop. Med. Hyg., 12, 199-203.
- 8) Thompson, R.C.A. (1976): The mongolian gerbil (*Meriones unguiculatus*) as a laboratory host for the cystic stage of *Echinococcus granulosus* of British horse origin. Int. J. Parasitol., 6, 505-511.
- 9) Thompson, R.C.A. and Kumaratilake, L.M. (1982): Intraspecific variation in *Echinococcus granulosus*: the Australian situation and perspective for the future. Trans. R. Soc. Trop. Med. Hyg., 76, 13-16.
- 10) 東京都多摩食肉衛生検査所 (1984): 事業概要, 昭和59年版, 71-74頁.

Abstract

SUCCESSFUL ISOLATION OF LARVAL *ECHINOCOCCUS GRANULOSUS*
FROM STERILE HYDATID OF AUSTRALIAN CATTLE ORIGIN

MINORU NAKAO, KENJI OHNISHI AND HARUHIKO KUTSUMI

(Department of Parasitology, Asahikawa Medical College,
Asahikawa-shi, Hokkaido 078, Japan)

Sterile unilocular hydatid was collected from the lungs of a naturally infected cattle which was imported from Australia into Japan. Small pieces of the cyst wall with germinal layer were surgically implanted into the peritoneal cavity of Chinese hamsters. Only one animal autopsied 2 months after implantation was positive for secondary sterile cyst of 4mm in diameter. The cyst wall obtained from this source was also implanted into recipient animals for next passage. Single fertile cyst of 8mm in diameter containing brood capsules and protoscolices was found in a recipient passaged 14 months previously. Third generation of the isolate of larval *Echinococcus granulosus* is under observation with Chinese hamsters inoculated the protoscolices intraperitoneally.

These results suggest that histogenesis of the germinal layer cells of sterile unilocular hydatid occurred after these cells were transferred to a favorable environment.